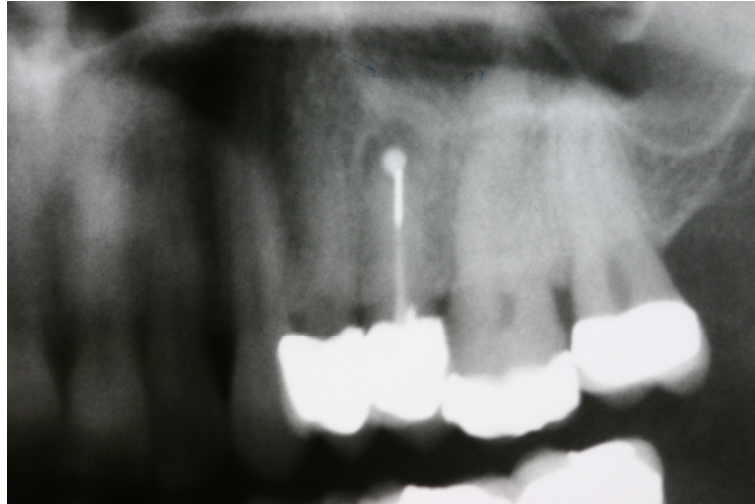
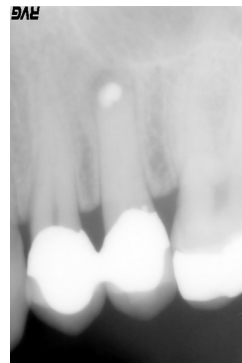


Behandlung einer apikalen
Parodontitis an dem bereits
resezierten Zahn 25



Entferntes
Metall aus dem
Wurzelkanal

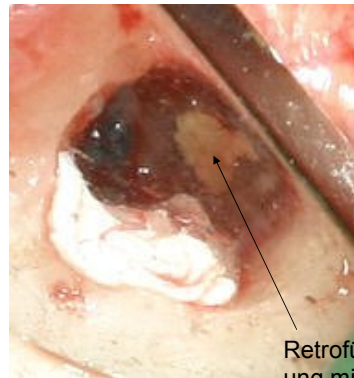Nach dem ersten Termin:
gereinigter Kanal mit CaOH
gefüllt während die alte
Retrofüllung noch belassen
wurde



Orthograd eingebrachtes MTA

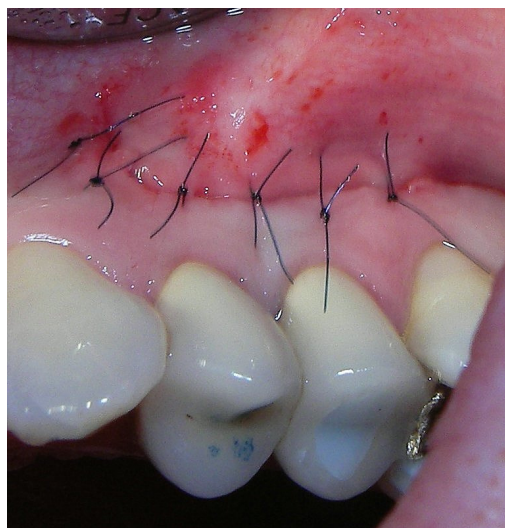
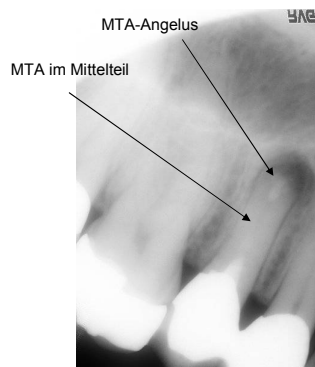


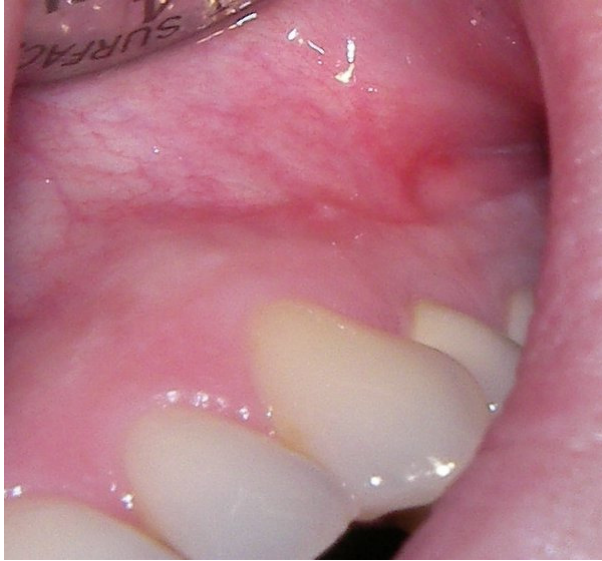Apikale Revision:Oben rechts eingebrachtes MTA – Angelus zur Korrektur von Porositäten des bereits im Kanal liegenden MTA. Unten links temporäre Abdeckung der Wundhöhle



Retrofüllung mit MTA Angelus

Nach Versorgung mit zwei Glasfaserstiften und Naht (es wurde der „alte“ Zugang nach Narbenexzision benutzt)





Der OP-Bereich
nach 2 Wochen